

ÄSTHETISCHE UND PLASTISCH-REKONSTRUKTIVE GESICHTSCHIRURGIE

Ein Ratgeber für Jedermann

Die häufigsten Operationen,
ihre Möglichkeiten und Risiken



MIT FREUNDLICHER EMPFEHLUNG
KARL STORZ

Prof. Dr. med. Hans BEHRBOHM, Berlin

ÄSTHETISCHE UND PLASTISCH-REKONSTRUKTIVE GESICHTSCHIRURGIE

Ein Ratgeber für Jedermann

Die häufigsten Operationen, ihre Möglichkeiten und Risiken

Prof. Dr. med. **Hans Behrbohm**

Chefarzt für Hals-Nasen-Ohrenheilkunde
und Plastische Operationen
an der Park-Klinik Weissensee, Berlin

Konsiliararzt an der Schlosspark-Klinik Berlin-Charlottenburg

Dieser Ratgeber wurde von einem erfahrenen klinisch tätigen Facharzt verfasst mit dem Ziel Ihnen kompetente Antworten zu den wichtigsten Fragen rund um das Thema „Ästhetische und plastisch-rekonstruktive Gesichtschirurgie“ zu geben. Das persönliche Gespräch mit dem Arzt / der Ärztin Ihres Vertrauens kann und will diese Broschüre nicht ersetzen, sie soll Ihnen jedoch z.B. vor oder nach dem Erstgespräch als weitere Informationsquelle dienen.

Diese Broschüre wurde Ihnen überreicht von:

Raum für Praxisstempel

Illustration und Grafik:

Dr. med. Katja Dalkowski
Grasweg 42
D-91054 Buckenhof

Titelbild:

Verschiedene Motive von Decken-
gemälden aus der Sixtinischen
Kapelle; Michelangelo Buonarroti,
(1475–1565); Rom, Vatikan,

Wichtiger Hinweis:

Wie jede Wissenschaft ist die Medizin ständigen Entwicklungen unterworfen. Forschung und klinische Erfahrung erweitern unsere Erkenntnisse, insbesondere was Behandlung und medikamentöse Therapie anbelangt. Soweit in dieser Broschüre eine Dosierung oder eine Applikationsform erwähnt wird, darf der Leser zwar darauf vertrauen, dass Autoren, Herausgeber und Verlag große Sorgfalt darauf verwandt haben, dass diese Angaben dem Wissensstand bei Fertigstellung dieser Publikation entspricht. Für Angaben über Dosierungsanweisungen und Applikationsformen kann vom Verlag jedoch keine Gewähr übernommen werden.

Die in dieser Publikation enthaltenen Informationen richten sich primär an Ärzte und sonstiges Fachpersonal aus dem Bereich der Gesundheitsberufe. Sie sind in keinem Fall umfassend genug, um als alleinige Grundlage von Behandlungsentscheidungen verwendet zu werden und ersetzen auch nicht die Konsultation eines Spezialisten und/oder das Studium aktueller medizinischer Fachliteratur. Geschützte Warennamen (Warenzeichen) werden nicht immer besonders kenntlich gemacht. Aus dem Fehlen eines solchen Hinweises kann also nicht geschlossen werden, dass es sich um einen freien Warennamen handelt.

Ästhetische und plastisch-rekonstruktive Gesichtschirurgie – Ein Ratgeber für Jedermann – Die häufigsten Operationen, ihre Möglichkeiten und Risiken

Herausgeber:

Prof. Dr. med. **Hans Behrbohm**
Chefarzt für Hals-Nasen-Ohrenheilkunde und
Plastische Operationen an der Park-Klinik Weissensee
Schönstraße 80, 13086 Berlin
Tel: ++49 30 9628 3852
Fax: ++49 30 9628 3855
e-mail: behrbohm@park-klinik.com

Konsiliararzt an der Schlosspark-Klinik Berlin-Charlotten-
burg, Heubnerweg 2, 14059 Berlin

Unter Mitarbeit von Dr. med. Antje Neumann
Park-Klinik Weissensee

Eine Publikation von **Endo-Press™** Tuttlingen und dem
Privat-Institut für Medizinische Weiterbildung und Entwick-
lung auf dem Gebiet der Hals-Nasen-Ohrenheilkunde e.V.

© 2006 **Endo-Press™**, Tuttlingen, Germany
ISBN 3-89756-101-8, Printed in Germany
Postfach, D-78503 Tuttlingen
Telefon: +49 (0)7461/14590
Telefax: +49 (0)7461/708-529
E-mail: Endopress@t-online.de

Neben Deutsch und Englisch ist diese Broschüre auch in
weiteren Sprachen erhältlich. Ihre Anfragen und Bestellungen
richten Sie bitte an die oben stehende Adresse des
Verlages **Endo-Press™**, Tuttlingen.

Satzherstellung, Reproduktion und Druck:

Endo-Press™, D-78532 Tuttlingen
Straub Druck + Medien AG, D-78713 Schramberg

09.06-1

Dieses Werk ist in allen seinen Teilen urheberrechtlich geschützt. Jegliche Verwendung außerhalb der engen Grenzen des Urheberrechts bedarf der schriftlichen Zustimmung des Verlages. Dies gilt insbesondere für Vervielfältigungen, Mikroverfilmungen, Einspeicherung und Verarbeitung in elektronischen Medien sowie Übersetzungen.

Inhalt

Einleitung	6
Vorbemerkungen	6
1.0 Konsultation beim Arzt	7
2.0 Prinzipien	7
3.0 Nasenkorrekturen – der Dualismus von Form und Funktion ...	8
3.1 Diagnostik	8
3.2 Ästhetik	10
3.3 Komplikationen	12
4.0 Lidkorrekturen	12
4.1 Oberlider	12
4.2 Unterlider	13
5.0 Kinnkorrektur	13
6.0 Lippenvergrößerung und -formung	14
6.1 Autolipotransfer	15
6.2 Zähne und Zahnersatz	15
7.0 Facelifting	16
7.1 Das Stirn- und Augenbrauen-Lifting	17
7.2 Das Hals-Lifting	18
7.3 Mittelgesichts-Lifting	18
7.4 Ohrkorrektur	20
8.0 Weitere Eingriffe der ästhetischen Gesichtschirurgie	21
8.1 Fettabsaugungen	21
8.2 Dermabrasion	21
8.3 Peelings	21
8.4 Laserbehandlungen	22
9.0 Botulinumtoxin	23
9.1 Zornesfalten	23
9.2 Stirnfalten (Sorgenfalten)	23
9.3 Krähenfüße, Lachfältchen	23
10.0 Kosten ästhetischer Operationen	24
10.1 Grundlagen der rekonstruktiven Gesichtschirurgie	24
10.2 Narbenkorrekturen	25
10.3 Verschluss von Defekten	25

Einleitung

Ziel der ästhetischen Gesichtschirurgie ist die Korrektur von auffälligen unschönen Merkmalen unter denen Menschen meist in erster Linie psychisch leiden. Die plastisch-rekonstruktive Gesichtschirurgie befasst sich mit der Wiederherstellung einer möglichst normalen Anatomie und Funktion durch Verschluss von Wunden und Defekten, die z.B. durch Geschwülste, Unfälle, oder lebensrettende Krebsoperationen entstanden sind.

Dabei spielt das Gesicht eine besondere Rolle, denn es ist das Spiegelbild der Persönlichkeit. Proportionen, Harmonie, Linien und Symmetrie auf der einen und Minenspiel, Vitalität auf der anderen Seite bestimmen die Ausstrahlung. Während des ersten Eindrucks wirkt die Gesamtheit unzähliger Faktoren auf uns ein und entscheidet sofort über Sympathie oder Antipathie. Dabei berühren uns harmonische Züge in einem freundlichen Gesicht angenehm. Eine Schief-

oder Höckernase, abstehende Ohren oder entstellende Narben ziehen die Aufmerksamkeit auf sich und stören dadurch die Ausstrahlung.

Zeichen des Alterungsprozesses wie Falten, Tränensäcke und Hängewangen können gleichermaßen als störend empfunden werden, insbesondere, wenn sich jemand nicht alt fühlt. Heute gelten Sportlichkeit, Vitalität und Jugendlichkeit als erstrebenswerte Attribute, die die Mehrzahl der Menschen für sich in Anspruch nehmen wollen.

Daher ist das Angebot an ästhetischen Operationen inzwischen so groß und verwirrend, dass eine Orientierung schwer fällt.

Dieser Ratgeber soll Sie über die wichtigsten Operationstechniken, Rahmenbedingungen und Gefahren auf dem Gebiet der ästhetischen und rekonstruktiven Gesichtschirurgie informieren.

Vorbemerkungen

Der Wunsch, sich einer ästhetischen Operation zu unterziehen, reift in der Regel langsam heran. Jeder sollte diese Entscheidung für sich treffen und nicht den Wünschen von Partnern oder anderen nachgeben. Die Partner können wechseln, das Resultat der Operation bleibt. Sie sollten sich auch ehrlich fragen, was Sie sich von dem Resultat einer ästhetischen Operation versprechen.

Einerseits kann eine ästhetische Operation von einem als Stigma empfundenen Gesichtsmerkmal befreien und das Selbstbewusstsein erhöhen, andererseits werden damit kaum wirklich zwischenmenschliche Probleme von selbst gelöst oder ein Karriere neustart ausgelöst.

Wichtig ist, dass Sie einen Arzt finden, der sich Zeit für Sie nimmt und mit dem Sie genau besprechen, was sie stört und was sie erwarten.

1.0 Konsultation beim Arzt

Der Arzt sollte ein Spezialist auf dem Gebiet der ästhetischen Chirurgie sein. Das sind z.B. Fachärzte für HNO, Kieferchirurgie, plastische Chirurgie und Chirurgie mit einer Zusatzausbildung für plastische Operationen. Die ästhetische Chirurgie erfordert nämlich sowohl manuelles als auch psychologisches Fingerspitzengefühl, künstlerische Begabung und Sinn für Ästhetik. Der Operateur ist kein Zauberer sondern ein hoch spezialisierter Arzt, der sie durch seine Erfahrung professionell beraten kann. Zwei wesentliche Fragen müssen beantwortet werden bevor es zur Operation kommt:

- Kann das ästhetische Problem in Ihrem Gesicht technisch optimal gelöst werden?

- Löst eine erfolgreiche Operation auch wirklich Ihre Probleme?

Oft werden verschiedene Konflikte an einem bestimmten Makel festgemacht. In Gesprächen mit Ihrem Arzt wird er sie beraten und auch von einer Operation abraten, wenn sie ihre Probleme nicht löst.

Das Wichtigste im Vorfeld der Operation ist, dass die Erwartungshaltungen realistisch eingestellt werden, damit beide Seiten mit dem Resultat zufrieden sein können. Dazu müssen Verständnis und Vertrauen als Voraussetzungen für einen intensiven Dialog zwischen Arzt und Patient geschaffen werden.

Der Patient sollte das Prinzip der Operation verstehen. Dann werden auch Probleme in der Nachbehandlung besser bewältigt.

2.0 Prinzipien

Es gibt eine gewisse Rangfolge der Gesichtsmerkmale. Die Ausstrahlung eines Gesichtes geht in erster Linie von den Augen aus. Die Brauen, Lider und Wangen betonen die Wirkung der Augen. Die Nase ordnet sich in diesem Kanon unter, um in einer möglichst harmonischen und geschwungenen Linie vom inneren Punkt der Augenbraue zu den Nasenspitzenpunkten zu verlaufen. Volle Lippen wirken sinnlich und attraktiv. Die Stellung des Kinns prägt das Profil und wurde in der Vergangenheit als Indikator verschiedener Charakterzüge angesehen.

Die Nase nimmt innerhalb der ästhetischen Einheiten eine ganz besondere Stellung ein. Als herausragende und einzelne Struktur in der Mitte des Gesichtes vermittelt sie zwischen Stirn, Mittelgesicht, Wangen und Mund-Kinn-Partie und den paarigen Augen, Brauen und Lidern. Das ist auch der Grund dafür, warum bereits geringfügige Formveränderungen der Nase einen erheblichen

Einfluss auf die Gesamtwirkung des Gesichtes haben können.

Eigentlich geht es bei der ästhetischen Gesichtschirurgie nicht um die Formung besonders schöner Einzelmerkmale, sondern um die Verbesserung des Zusammenspiels, der Harmonie der verschiedenen ästhetischen Regionen, wie z.B. Nase, Kinn, Wangen und Stirn.

Das wird am Beispiel des Profils recht deutlich. Es geht meist um die Abstimmung der ästhetischen Einheiten Stirn, Kinn und Nase. Beispielsweise kann manchmal allein durch eine Veränderung der Länge der Nase Einfluss auf eine fliehende Stirn oder ein fliehendes Kinn genommen werden. In anderen Fällen kann eine Korrektur von Nase und Kinn erforderlich sein, um ein harmonisches Profil zu erreichen.

Kieferorthopädische Behandlungen von Stellungsanomalien der Zähne oder des Ober- und Unterkiefers müssen vor einer operativen Profilkorrektur abgeschlossen sein.

Das Gesicht




Abb. 1
Die delphische Sybille (Detail),
Michelangelo Buonarroti
(1475 - 1565), Rom, Vatikan,
Sixtinische Kapelle.

Das Profil




Abb. 2
Beispiel eines klassischen Profils: Der Erschaffung des Adams (Detail), Michelangelo Buonarotti (1475–1565), Rom, Vatikan, Sixtinische Kapelle.

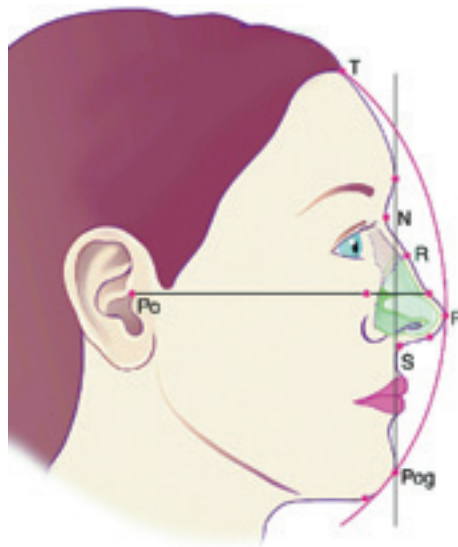


Abb. 3
Geometrische Punkte und Linien des Profils.
T – Trichion, N – Nasion, R – Rhinion,
P – Pronasale, S – Subnasale, Pog – Pogonium,
Po – Porion.

3.0 Nasenkorrekturen

Der Dualismus von Form und Funktion

Die Nase ist Atmungs- und Sinnesorgan. Nur die Atmung durch die Nase ist beim Menschen gesund. Mundatmung führt früher oder später zu Erkrankungen der tiefen Luftwege, wie chronischer Bronchitis oder Asthma. Das periphere Riechorgan sitzt im oberen Teil der Nase. Die Nase ist durch enge Verbindungen mit den Nasennebenhöhlen verbunden. Die Nasenschleimhaut ist ein immunologisches Reaktionsorgan, denn bei jedem Atemzug muss die Nasenschleimhaut auf unzählige Allergene und Antigene reagieren.

Die Nase prägt das Gesicht in besonderer Weise und besitzt daher eine besondere ästhetische Bedeutung. Die moderne Nasenchirurgie verfolgt immer eine Verbesserung von Nasenfunktion und Nasenform in einer Operation. Es ist heute nicht mehr akzeptabel, dass Korrekturen der äußeren Nase ohne Berücksichtigung und ggf. Verbesserung der Funktion erfolgen.

3.1 Diagnostik

Vor jeder Nasenoperation wird die innere und äußere Nase genau untersucht und eine Allergie und Erkrankungen der Nasennebenhöhlen ausgeschlossen. Verbiegungen der Nasenscheidewand und nichteitrige Erkrankungen der Nasennebenhöhlen können auch während einer Nasenoperation mitbehandelt werden.

Beispiel für den Einfluss einer Nasenkorrektur auf die Gesamtausstrahlung



Abb. 4a
präoperatives Bild



Abb. 4b
Resultat nach der Nasenkorrektur. Verfeinerung der Nasenspitze und Präzisierung der sog. aesthetic eyebrow line. Diese Linie sollte möglichst harmonisch vom inneren Punkt der Augenbraue zu einem der Nasenspitzen-Punkte verlaufen.

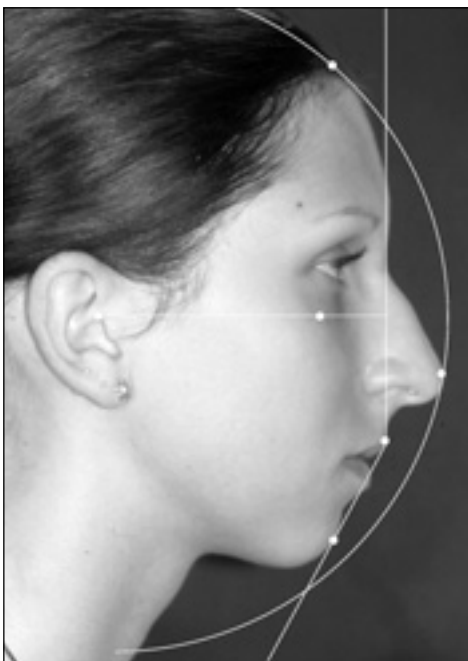


Abb. 4c
präoperatives Profil.

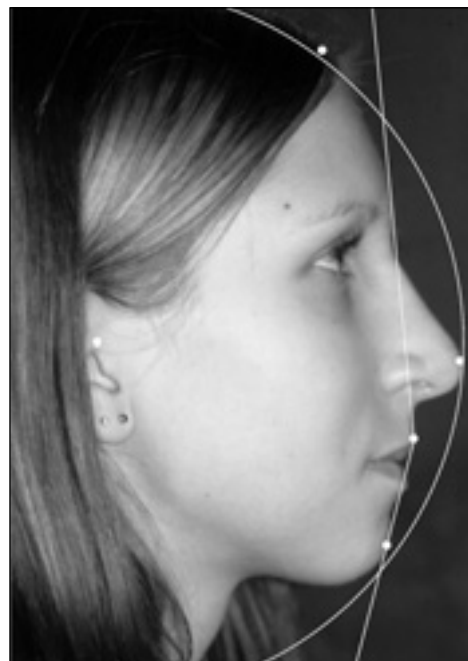
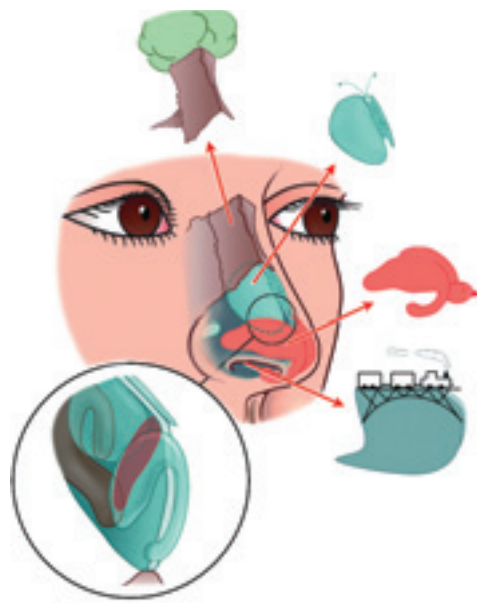

Abb. 4d
Profil-Korrektur durch Nasen- und Kinnplastik.

**Abb. 5**

Die Nase ist Atmungs- und Sinnesorgan. Sie besteht aus einem starren knöchernen und einem flexiblen knorpeligen Teil. Die funktionell-ästhetische Chirurgie verändert die äußere Form unter Bewahrung der für die Atmungs- und Riechfunktion wichtigen Flexibilität der knorpeligen Elemente. Die Bewegungen der Nasenknorpel bei der Atmung sind mit den Flügeln eines Schmetterlings (Dreiecksknorpel) und den Schwingen eines Vogels (Flügelknorpel) vergleichbar. Dort, wo sich diese beiden Strukturen begegnen, besteht die größte Flexibilität der Nase - die sog. Nasenklappe. Das statische Verbindung- und Stützelement zwischen der äußeren und inneren Nase ist die Nasenscheidewand – das Septum.

3.2 Ästhetik

Vor jeder Nasenoperation werden Fotos in verschiedenen Positionen (z.B. en face, Profil, Nasenbasis) angefertigt. Diese werden genau vermessen und zur Planung der Operation verwendet. Es ist immer besser individuelle Nasen, die zu Habitus, Größe und Gesichtsproportionen passen, zu formen als kleine Einheitsnasen.

Die häufigsten Gründe für Nasenkorrekturen sind Höcker-Langnasen, Sattel-Breitnasen, Schiefnasen, Verschmälerungen der Nasenspitze, Korrekturen nach Unfällen.

Voraussetzung der Operation ist eine individuelle Planung der Operation. Mit Hilfe von Computer-Graphikprogrammen kann das virtuelle Ergebnis einer plastischen Operation simuliert werden. Das bietet die Möglichkeit, die Auswirkung der Veränderung eines bestimmten Merkmals, wie z.B. der Nase, auf die Gesamtwirkung des Gesichtes kennen zu lernen. Wenn der Arzt nur das verant-

wortlich simuliert, was er in der Operation auch annähernd umsetzen kann, ist die Computersimulation nach eigenen Erfahrungen eine wertvolle Methode, um einerseits die Erwartungen des Patienten an das Resultat einer Operation realistisch einzustellen und andererseits Missverständnissen vorzubeugen. Allein das intensive Gespräch ohne Zeitdruck über die Operation rechtfertigt dieses Angebot. Für das Erreichen des gewünschten Resultates gibt es prinzipiell zwei verschiedene Operationstypen:

- Die geschlossene Technik durch die Nasenlöcher, Schnittführung im Inneren der Nase
- Die offene Technik über einen kleinen Schnitt zwischen den Nasenlöchern.

Nasenkorrekturen gehören zu den kompliziertesten plastischen Operationen und erfordern viel Erfahrung. Die Operation dauert 40 Minuten bis 3 Stunden und erfolgt meist in Narkose.

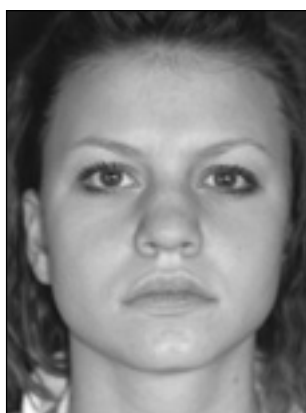

Abb. 6a

Abb. 6a

Junge Patientin mit breitem Nasenrücken und breiter Nasenspitze.



Abb. 6b

Abb. 6b

Bild der Patientin nach Versmämalerung der Nase.

Im Anschluss erhalten Sie einen Nasengips, der am 3.–5.Tag gewechselt wird. Wenn Sie zu blauen Flecken neigen, könnten Sie Blutergüsse um die Augen bekommen, die sich in den nächsten zwei Wochen zurückbilden. Obwohl die sichtbaren Schwellungen innerhalb von 4 Wochen zurückgehen, ist die Nase erst

nach mehreren Monaten ganz fertig. Um das Trauma der Operation so weit wie irgend möglich zu reduzieren, wurde eine neue Generation von Instrumenten (Miniosteotome, Osteoplane der Firma KARL STORZ, Tuttlingen) gemeinsam mit dem Autor entwickelt.



Abb. 7a

Abb. 7a

Achsenabweichung der Nase (knöcherner Schiefnase).

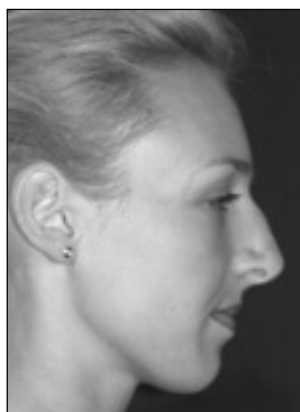


Abb. 7b

Abb. 7b

Zugleich bestanden ein Höcker und ein fliehendes Kinn.



Abb. 7c

Abb. 7c

Bild der Patientin nach der Korrektur.

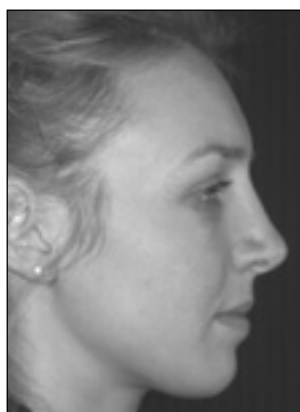

Abb. 7d

Abb. 7d

Resultat nach Profilkorrektur durch Nasenplastik.

Die Lider



3.3 Komplikationen

Es sollte zwischen Komplikationen und unbefriedigenden Resultaten unterschieden werden. Komplikationen sind z. B. Infektionen oder Abstoßungen von Transplantaten. Daher sollten in der Nase nur körpereigene Transplantate, z.B. aus Knorpel der Ohrmuschel oder Rippe und keine Kunststoffe verwendet werden.

Das endgültige Resultat einer Nasenplastik kann erst beurteilt werden, wenn

alle Schwellungen abgeklungen sind. Besteht Unzufriedenheit mit einem Ergebnis, so sollten Sie es offen mit dem Operateur besprechen. Kleine Unregelmäßigkeiten über dem Nasenrücken oder Asymmetrien können meist durch kleine Nachbesserungen beseitigt werden.

Es ist immer besser, wenn der Operateur auch die Nachbesserung ausführt. Dazu ist ein Vertrauensverhältnis wichtig, das vor der Operation entstanden sein sollte.

4.0 Lidkorrekturen

4.1 Oberlider

Die Haut der Lider ist besonders dünn, die Muskulatur zart.

Durch Elastizitätsverlust der Haut und Tonusminderung der Muskulatur können sich bereits um das 30. Lebensjahr Schlupflider bilden.

Dadurch wirkt der Ausdruck der Augen und des Gesichtes müde.

Der Widerspruch zu einem aktiven und wachen psychischen Naturell ist meist das Motiv für die Korrektur der Oberlider. Der Arzt muss zwischen der Indikation zu einer Lidkorrektur und einer Brauenhebung genau unterscheiden. Verschiedene innere Erkrankungen gehen mit Lidschwellungen (Wassereinlagerungen = Ödemen) einher. Diese erfordern eine andere Behandlung bzw. Vorbehandlung.

Prinzip

Überschüssige Haut wird entfernt, der schlaffe Lidmuskel gestrafft und prolabierte Fettgewebe sehr sorgfältig entfernt. Der Ausdruck wird jugendlicher und wacher.

Um diese Operation exakt planen zu können, wurde vom Autor ein spezieller Zirkel in Zusammenarbeit mit der Firma KARL STORZ, Tuttlingen, entwickelt.

Vorbereitung, Untersuchungen und Diagnostik

Eine Konsultation beim Augenarzt mit Bestimmung des Augendruckes sollte der Operation vorausgehen. Vor der Operation erfolgen die Fotodokumentation des Befundes, sowie eine detaillierte Op-Aufklärung.

Eine örtliche Narkose ist bei Korrekturen der Oberlider, eine Kurznarkose bei Operationen der Unterlider üblich.

Nachbehandlung

Der Wundverschluss erfolgt mit sehr feinen Fäden und speziellem Pflaster (Steri-strip) für 5 Tage. Am Operationstag werden die Lider gekühlt.

Das Tragen einer Sonnenbrille ist nach der Operation angenehm, weil Licht und Sonne die Bindehäute reizen. Bei Unterlidkorrekturen ist eine antibiotische „Abschirmung“ sinnvoll, bei Oberlidkorrekturen meist nicht erforderlich.

Komplikationen

In der Hand eines routinierten Operateurs sind Komplikationen selten. Leichte Blutergüsse, Schwellungen und Rötungen der Bindehäute bilden sich innerhalb von 14 Tagen zurück.

Stärkere Einblutungen erfordern einen nochmaligen Eingriff um das Hämatom zu entfernen. Normalerweise entstehen kaum erkennbare Narben. Wenn die Nähte verfrüht aufgehen, können unschöne Narben entstehen.

Bei Überkorrekturen der Oberlider, also wenn zuviel Gewebe entfernt wird, können Störungen der Tränensekretion (Tränenlaufen) und des Lidschluss (offenes Auge) entstehen, die eine Nachoperation erfordern können.

Die Unterlidkorrektur ist eine komplizierte Operation, die einen erfahrenen Operateur erfordert. Überkorrekturen durch Entfernung von zu viel Haut können zu einem hängenden Unterlid mit Verziehung der Lidkante führen. Wenn zuviel tiefes Fettgewebe entnommen wird, sinkt das Auge tiefer in die Augenhöhle ein.

4.2 Unterlider

Lidfalten entstehen durch Elastizitätsverlust der Lidhaut, Tränensäcke durch das Hervorquellen von Fettgewebe und Erschlaffen der Lidmuskulatur.

Tränensäcke machen alt und bitter. Ihre Entfernung führt zu freundlicher und frischer Ausstrahlung.


Prinzip

Der Schnitt erfolgt durch die Bindehäute oder 2mm unterhalb der Wimpernkante. Es wird ein Streifen der schlaffen Lidhaut entfernt, der ringförmige Augenmuskel gespannt und das hervorgequollene Fettgewebe entfernt. Der Muskel wird an der Knochenhaut der seitlichen Orbita (Augenhöhle) fixiert.

Der Wundverschluss erfolgt wie bei den Oberlidern.

[Komplikationen, Nachbehandlung s.o.](#)

Das Kinn



5.0 Kinnkorrektur

Das Profil wird neben der Nasenform und -größe entscheidend von der Stellung des Ober- und Unterkiefers sowie der Zähne bestimmt.

Das Kieferwachstum ist bei Mädchen ca. mit 16 und bei Jungen mit 18 Jahren abgeschlossen. Vor jeder Operation müssen alle Möglichkeiten einer kieferorthopädischen Behandlung ausgeschöpft sein.

Stark vereinfachte Darstellung der Kinnplastik (**Abb. 10a, b**)

a) Kinnaugmentation

b) durch Umstellungsosteotomie

Erscheint ein Kinn mangelhaft ausgebildet oder „fliehend“ und besteht zugleich eine überprojizierte Langnase oder „Pinocchio-Nase“, so kann oft die alleinige Nasenoperation zur Harmonisierung des Profils beitragen.

Die Kürzung der Nase führt zu einer scheinbaren Vorverlagerung des vorderen Kinnpunktes.

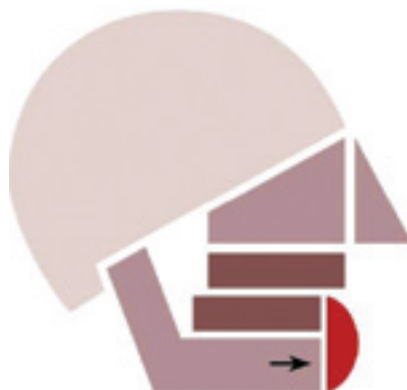

Abb. 10a
bei fliehendem Kinn.

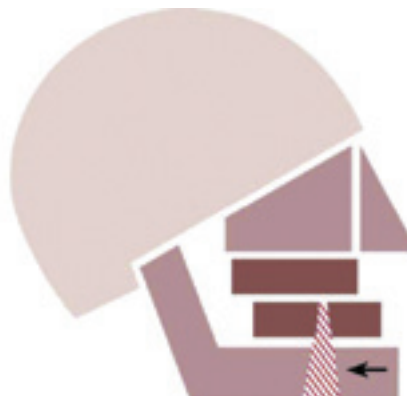


Abb. 10b
Zurückverlagerung eines prominenten Kinns.

Prinzipien der Profilkorrektur

Prinzip

Ein fliehendes Kinn kann durch körpereigenes Gewebe oder Kunststoffe (z.B. GORE-TEX®) aufgebaut werden. Als körpereigenes Gewebe eignet sich besonders Knorpel aus der Ohrmuschel oder Rippe. Der Vorteil besteht darin, dass keine Abstoßung stattfindet. Die Entnahme führt zu keinen sichtbaren Deformationen der Ohrmuschel.

Das Implantat wird unter die Knochenhaut geschoben und durch straffe resorbierbare Nähte der Weichteile darüber unverrückbar fixiert.

Der Zugang erfolgt entweder über den Mund oder eine kleine Inzision unter dem Kinn. Wenn ein stark vorverlagertes Kinn zurückgesetzt werden soll, besteht die Möglichkeit, den Unterkiefer zu kürzen. Der Spezialist hierfür ist der Kieferchirurg, da er auch die Zahnstellungen einrichten wird.

Komplikationen

Die Präparation in der Nähe der Unterkieferäste des Nervus Trigemimus kann zu Sensibilitätsstörungen im Bereich der Unterwange führen.

Verrutschen oder Verformungen der Implantate sind möglich. In diesem Falle muss nachoperiert werden. Abstoßungserscheinungen und Infektionen drohen fast ausschließlich bei nicht-körpereigenen Materialien.

Dann bleibt nur die Entfernung des infizierten Implantats.

Nachbehandlung

Weiche Kost für eine Woche. Kinnzügelung durch Klebeverband. Antibiotische „Abschirmung“ für eine Woche. Keine physische Belastung für eine Woche.

Wangenkonturierung

Prinzipiell gelten die gleichen Grundsätze und Gefahren wie bei der Kinnplastik. Der Zugang erfolgt über den Mundvorhof. Es können Kunststoffimplantate oder körpereigene Implantate verwendet werden.

Die Lippen



6.0 Lippenvergrößerung und -formung

Volle Lippen wirken sinnlich und sind z.B. ein Attribut weiblicher Ausstrahlung.

Prinzip

Es bestehen verschiedene Techniken. Die chirurgischen Techniken können die Grenze zwischen Lippenrot und Lippe durch Hautexzisionen verändern oder auch die Form, z.B. des Amorbogens, verändern. Das Lippenrot wird verlagert und in den geschaffenen kleinen Hautdefekt mit feinen Nähten eingebettet. Die Operationstechnik muss ziemlich perfekt sein, damit die gesetzten Narben möglichst unauffällig sind. Diese Verfahren haben sich besonders bei narbigen Defekten, Verziehungen

oder in der Missbildungschirurgie (Lippen-Kiefer-Gaumen-Spalten) bewährt. Das Volumen dünner Lippen kann mit Hilfe verschiedener Materialien aufgefüllt werden. Unterschieden werden biologische und resorbierbare (Kollagen, Hyaluronsäure) Materialien sowie Kunststoffe (Silikon).

Kunststoffe bergen das Risiko unkalkulierter schwerer Nebenwirkungen. Biologische Materialien werden langsam abgebaut. Die Auffüllung muss wiederholt werden.

Die Verwendung von körpereigenem Fettgewebe (Autolipotransfer) bietet den Vorteil dauerhafter und gewebeverträglicher Eingriffe.

6.1 Autolipotransfer

Die Entnahme von Fettgewebe und anschließende Transplantation an anderer Stelle, der sogenannte Autolipotransfer ist auch an anderen Stellen des Gesichts, nämlich immer da wo Substanzdefekte, Einziehungen oder Falten ausgeglichen werden sollen, möglich.

Das Fettgewebe wird da entnommen, wo es verzichtbar ist, aufbereitet und reimplantiert. Es handelt sich um eine zukunftssträchtige Form der Transplantationsmedizin, die aber viel Fingerspitzengefühl und Erfahrung erfordert.

Prinzip

Das Volumen dünner Lippen kann aufgefüllt werden. Die Lippenrotkante kann „aufgestellt“ werden. Das Verhältnis von Nasolabialwinkel und Oberlippe sollte besonders bei Patientinnen/en im Rahmen einer Nasenkorrektur berücksichtigt werden.

Nachbehandlung

Die Lippen sollten am Operationstag gekühlt und feucht gehalten werden.

Eine Schwellung, leichte Rötung und geringe Sensibilitätsstörung ist innerhalb weniger Tage rückläufig.

Komplikationen

Einblutungen und Infektionen sind bei Eigenfett und biologischen Materialien selten und werden mit Antibiotika behandelt.

Kunststoffe können zu schwersten, kaum korrigierbaren Verformungen führen. Kunststoff-Fäden, z.B. aus GORE-TEX® müssen bei entzündlicher Schwellung und Rötung entfernt werden.

6.2 Zähne und Zahnersatz

Sag mal „Cheese“, so fordern wir gern jemanden auf für ein Foto zu lächeln und die Zähne zu zeigen. Die freundlichste Ausstrahlung erreicht das Gesicht bei einem offenen Lächeln (**Abb. 12**). Dazu werden die Zähne, meist des Oberkiefers, von der Oberlippe entblößt und sichtbar.

Fehlende oder fehlstehende, verfärbte oder kariöse Zähne sind ein Handikap. Ihr Zahnarzt kann Sie beraten.

Zahnverlust führt zu einem Knochenschwund des Ober- und Unterkiefers. Der Abstand von Nase, Lippen und Kinn verändert sich, wird flacher. Durch Implantate kann dieser Entwicklung als ein Zeichen des Alterungsprozess rechtzeitig entgegengewirkt werden.



Abb. 12

Face-Lifting



Abb. 13
Detail aus „Die Sybille Deiphobe von Cumae“, Michelangelo Buonarotti, (1475–1565); Rom, Vatikan, Sixtinische Kapelle.

Das dargestellte Gesicht zeigt folgende Zeichen des Alterungsprozesses:

- Mimische Falten (Zornes- und Sorgenfalten, Krähenfüße)
- Schlupflider und Tränensäcke
- Erschlaffung der Wangenhaut (Elastose)
- Tiefe Nasolabialfalte
- Periorale Fältelung (Plisseefalten)
- Marionettenfalten, (vom Mundwinkel nach unten)
- Absinken der Wangenweichteile
- Absinken der Nasenspitze
- Verschmälerung der Lippen

7.0 Face-Lifting

Facelift ist der Oberbegriff für einzelne Operationen, die das Ziel verfolgen, Spuren des physiologischen Alterungsprozesses des Gesichtes zu korrigieren. Die Operation führt immer zu bleibenden, irreversiblen Veränderungen des Gesichtes.

Während noch vor Jahren die Indikation zum Face-Lifting des ganzen Gesichtes großzügig gestellt wurde, versucht man heute gezielt die besonders betroffenen Regionen zu korrigieren, weil sich dadurch sehr wohl einerseits gute Resultate erzielen und andererseits das Operationstrauma und die Vernarbungen reduzieren lassen. Zudem können die Teil-Liftings auch mit modernen ergänzenden Behandlungen (z.B. Botox, Peeling, Dermabrasion) kombiniert werden.

So hat sich der Charakter des Face-Liftings in den letzten Jahren von einer großflächigen Chirurgie hin zu einer endoskopischen Mikrochirurgie verändert. Das Stirn- und Mittelgesichts-Lifting sind heute überwiegend endoskopische Operationen geworden.

Entscheidend ist natürlich im Einzelfall der Ausgangsbefund mit einem bestimmten Haut- und Bindegewebstyp und die zu korrigierende Region.

Unabhängig davon gibt es verschiedene Techniken, die sich durch die Schicht der Präparation und die Straffungstechnik unterscheiden.

- **Hautstraffung (Mini-Lifting)** Es wird nur die Haut einer bestimmten Region, z.B. am Hals oder Kinn korrigiert, nur bei jungen Patienten, eigentlich überholt.
- **SMAS-Lifting (Superficial Musculo-Aponeurotic System = tiefe Schicht aus Muskeln, Gefäßen, Binde- und Fettgewebe).** Diese werden von der darunter liegenden Schicht gelöst und gestrafft.

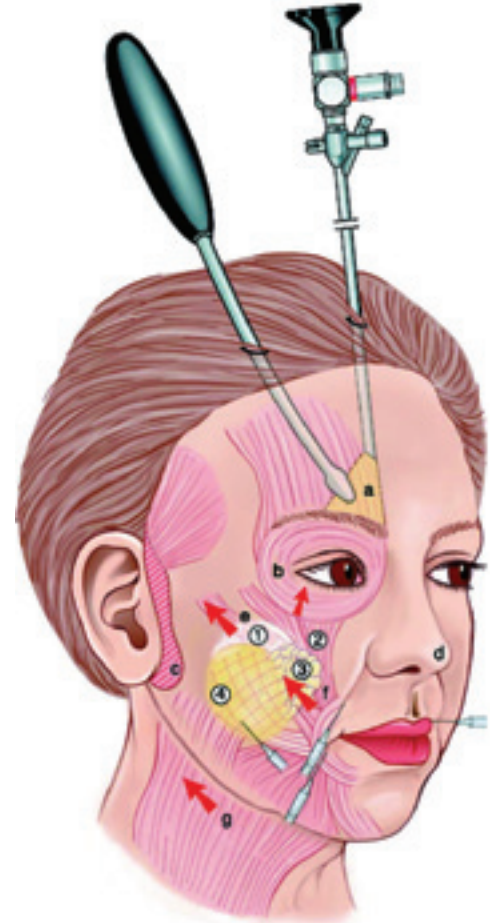


Abb. 14
Die wichtigsten Möglichkeiten der Re-Konturierung des alternden Gesichtes

- a endoskopisches Stirn- bzw. Brauen-Lifting
- b Ober- und Unterlidkorrektur
- c Wangen-Lifting
- d Nasenkorrektur
- e Mittelgesichts-Lifting
- f Injizierbare resorbierbare Substanzen (z.B. Kollagen, Hyaluronsäure), autologer Fetttransfer
- g Hals-Lifting
- ① SMAS (superficial musculoaponeurotic system) = Muskelhüllen, Sehnen und Faszien
- ② Muskelschicht
- ③ Fettkörper des Gesichtes
- ④ Elastose der Haut

Danach wird die Haut ohne viel Spannung darüber fixiert.

- **Tiefenschicht-Lifting.** Alle Schichten werden bis auf die Knochenhaut abgelöst. Die Wunden sind tiefer, die Wundheilung dauert länger. Die Verlagerung der Weichteile gelingt effektiv.

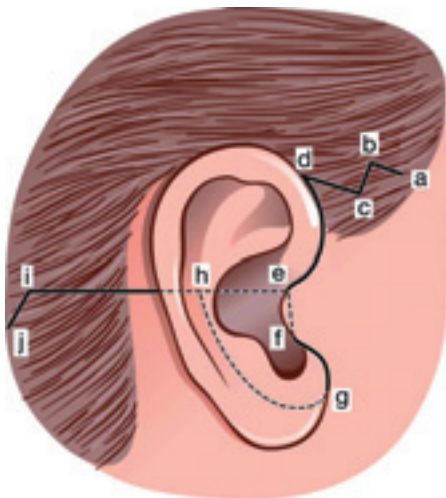


Abb. 15
Typische Schnittführung beim Face-Lifting.

7.1 Das Stirn- und Augenbrauen-Lifting

Durch die Fortschritte der endoskopischen Operationstechnik ist das Face-Lifting der Stirn-Brauenregion heute überwiegend zu einer endoskopischen minimal-invasiven Operation geworden. Über wenige kleine Schnitte oberhalb der Stirn-Haargrenze werden das Endoskop und die Instrumente eingeführt, mit denen die Gewebe- und Muskelschicht sehr präzise unter optischer Kontrolle gelöst und gezielt bearbeitet werden kann.

Prinzip

Lösen von Muskeln und Faszien der Stirn, um Falten zu glätten und die Augenbraue zu heben. Ob ein Brauenlift oder eine Lidkorrektur im Einzelfall indiziert sind, muss mit dem Operateur geklärt werden. Nach der Mobilisierung und Fixierung der Muskeln oder Faszien (Muskelhaut/Sehne) wird die Stirnhaut wieder über dieser Unterlage fixiert.

Cave: Jede ästhetische Operation muss medizinisch indiziert sein und verantwortet werden.

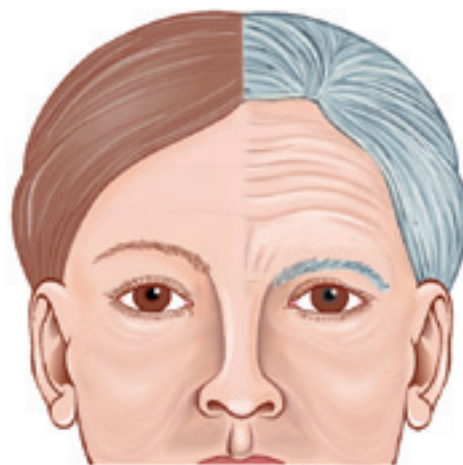


Abb. 16
Altersbedingte Veränderung der Stirn-Brauenregion (rechte Seite) und Einfluss des Stirnbrauen-Liftings auf das Gesicht (linke Seite).

Der Hals



Abb. 17
Detail aus „Die Erbsünde“,
Michelangelo Buonarotti,
(1475 – 1565); Rom, Vatikan,
Sixtinische Kapelle.

7.2 Das Hals-Lifting

Häufig zeigt sich ein Tonusverlust des Gewebes mit Fettablagerung zuerst im Kinn-Halsbereich. Es entsteht ein Doppelkinn, und die Kontur des Unterkiefers geht verloren, so dass das untere Gesicht seine Form verliert und konturlos in den Hals übergeht.

Ein anderes Phänomen ist das Hervortreten von Muskelsträngen des großen flächigen Halsmuskels (Platysma).

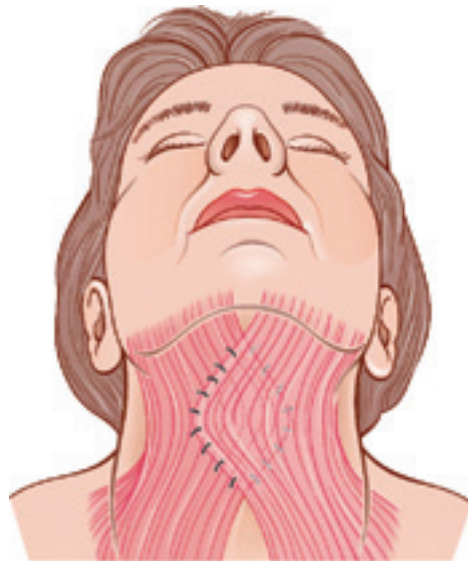

Abb. 18
Möglichkeit der Straffung der Halskontur.

Das Prinzip

Überschüssiges Fett kann abgesaugt werden. Ist neben der Entfernung von Fettgewebe auch eine Konturgebung der Hals-Kinn-Region erwünscht, kann diese über einen kleinen Schnitt in den Hautfalten vor der Ohrmuschel und unter dem Kinn erfolgen.

Über diese beiden Schnitte kann die Schicht der Muskulatur (SMAS) und das Unterhautgewebe neu gespannt und danach fixiert werden.

7.3 Mittelgesichts-Lifting

Das Absinken der Gesichtsteile der Wange führt zu den typischen Hängebägen, Nasolabialfalten, hängenden Mundwinkeln und der deutlichen Konturveränderung (Erschlaffung) des Mittelgesichts.

Prinzip

Hier gibt es verschiedene Zugänge, z.B. wie bei der Unterlidkorrektur, über eine Inzision in den Hautfalten vor der Ohrmuschel oder über der Schläfe oberhalb der Stirn-Haargrenze. Es wird das abgesunkene Gewebe gelöst und je nach bevorzugter Operationstechnik als Weichteil-, Muskel (SMAS)-, oder Gesamtschichtverschiebung nach oben seitlich positioniert. Dadurch erhält das Mittelgesicht seine ursprüngliche jugendliche Form zurück.

Jedes Gesicht hat eine individuelle Ausstrahlung und andere Problemzonen. Daher muss gerade beim Face-Lifting und den regionalen Liftings eine sorgfältige individuelle Beratung ohne Zeitdruck erfolgen, in der über die Chancen und Risiken aufgeklärt wird.

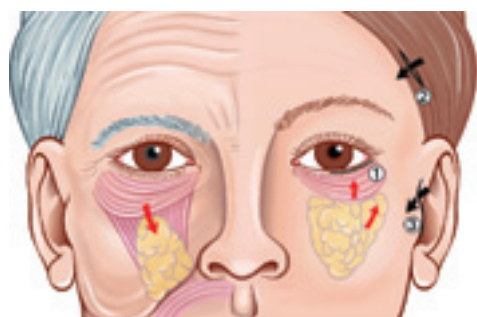


Abb. 19
Prinzip der Alterung im Bereich des Mittelgesichtes (linke Seite) und der Korrektur über die verschiedenen Zugänge (① – ③).

Wichtig ist eine realistische Erwartungshaltung. Die Chancen der Operation werden vom Haut- und Bindegewebstyp limitiert.

Gesichtschirurgie kann Menschen glücklich machen, wenn sie von einem Makel befreit, der als psychisch belastend erlebt wird, sie kann jedoch keine psychischen Probleme oder gar Störungen heilen!

Eines muss auch klar sein: Man ist so jung wie man sich fühlt. Ein erfolgreiches Face-Lifting kann zu einer deutlich jüngeren Ausstrahlung führen, aber einen Menschen nicht wirklich verjüngen. Das natürliche Altern kann niemand aufhalten, aber Sie können 10 Jahre jünger aussehen.

Das Face-Lifting wird in Narkose ausgeführt.

Vor und nach der Operation erfolgen Fotodokumentationen.

Rauchen verschlechtert die Wundheilung, provoziert Komplikationen und ist eine Kontraindikation. Nach der Operation müssen Sie für zwei Wochen eine Korse tragen, die die neu positionierten Muskel-Weichteilschichten stabilisiert.

Komplikationen

Jeder Operateur wird alles daran setzen Komplikationen zu vermeiden. Dennoch sind beim Face-Lifting folgende Komplikationen möglich:

Eine vollständige oder teilweise Gesichtslähmung kann durch eine Verletzung des Gesichtsnerven (N. facialis) entstehen. Das alleinige Berühren und „Darstellen“ bei der Operation kann zu einer vorübergehenden Lähmung führen.

Sensibilitätsstörungen und Spannungs- und Druckgefühl entstehen vorübergehend durch Schwellungen. Schwere Durchblutungsstörungen (besonders bei Rauchern) können zu Nekrosen von Hautanteilen führen, die während der Operation abgelöst werden.

Infektionen werden mit Antibiotika behandelt. Kleinere Blutergüsse resorbieren sich innerhalb weniger Tage, größere müssen abgesaugt werden.

Dehizente, unschöne Narben erfordern selten eine kleine operative Nachkorrektur.

Das mittlere Gesicht



Die Ohren




Abb. 20
Detail aus „Die etruskische Sybille“; Michelangelo Buonarroti, (1475–1565) Rom, Vatikan, Sixtinische Kapelle.

- ★ Cavum conchae = Ohrmulde.
- ★★ Anthelix = Spannungsfalte, entscheidend für die Stellung der Ohrmuschel.

7.4 Ohrkorrektur

Der normale Winkel zwischen Ohrmuschel und dem Kopf beträgt normalerweise 15–30°. Ist der Winkel größer, entsteht der Eindruck absteher Ohren. Die häufigsten Ursachen absteher Ohren sind eine zu gering ausgeformte Anthelix-Falte (★★) oder eine zu tiefe Ohrmulde (★).

Häufig besteht ein Seitenunterschied, der auf beiden Seiten ein unterschiedliches Maß der Annäherung der Ohrmuschel erfordert. Für die genaue Messung der Fehlstellung sowie präzise und symmetrische Neupositionierung wurde ein spezielles Instrument (Zirkel für plastische Operationen, KARL STORZ, Tuttlingen) entwickelt.

Es gibt eine unübersehbare Vielzahl von Operationsmethoden, die aber auf wenige Grundtechniken zurückgehen.

- Ritztechnik der Knorpelvorderseite. Dadurch wird die Spannung des Knorpels verändert und die Ohrmuschel stellt sich selbst neu ein.
- Nahttechnik. Die Anthelixfalte wird neu geformt und durch permanente Nähte fixiert.
- Schnitttechnik. Knorpel für die Anthelixfalte wird umschnitten und aufgerichtet. Häufig ist eine Kombination von Schnitt- und Nahttechnik

Prinzip

Ausgehend vom konkreten Ausgangsbefund wird die beste Korrekturtechnik ausgewählt. Die Operation kann in örtlicher Betäubung oder Narkose durchgeführt werden. Ein geeigneter Zeitpunkt bei Kindern ist vor der Einschulung: Die Ohren sind genügend ausgewachsen und drohender Spott in der Schule kann vermieden werden.

Nachbehandlung

Verbandswechsel am ersten Tag nach der Operation. Danach Verband für weitere 6 Tage. Fädenziehen am 7. – 9. Tag. Danach Tragen eines elastischen Stirnbandes für 4 Wochen nachts.

Komplikationen

Der Ohrknorpel ist sehr empfindlich. Eine Infektion erfordert eine antibiotische Behandlung, ebenso Einblutungen, die zur Infektion neigen. Asymmetrien durch Seitenunterschiede oder aufgegangene Nähte können meist nur durch eine Nachoperation korrigiert werden.

8.0 Weitere Eingriffe der ästhetischen Gesichtschirurgie

8.1 Fettabsaugungen

Fettabsaugungen können als alleinige oder begleitende Maßnahme im Rahmen einer Hals- oder Face-Lifting-Operation angewendet werden.

Heute wird eine spezielle Form der Lokalanästhesie, die sog. Tumeszenz-Technik angewendet. Es wird eine größere Menge einer physiologischen Kochsalzlösung mit Lokalanästhetikum, gefäßverengendem Zusatz (zur Verminderung der Einblutung) und Bikarbonat (zur Verbesserung der Gewebeerträglichkeit) in das Fettgewebe der betroffenen Region eingespritzt.

Komplikationen

Kleinere Blutergüsse sind möglich, größere müssen drainiert werden. Um Infektionen zu vermeiden, erhalten die Patienten prophylaktisch ein Antibiotikum. Thrombosen und Embolien sind möglich. Neigen Patienten zu diesen Erkrankungen, verbietet sich eine Fettabsaugung. Der Eingriff erfolgt grundsätzlich kurzstationär.

8.2 Dermabrasion

Es handelt sich um ein bewährtes Verfahren, mit welchem die obersten Hautschichten abgeschliffen werden. Das bietet sich besonders bei den Pliseefalten auf der Oberlippe, hypertrophen Narben und Verhornungen von robusten Hautarealen an. Bei zarten Hautregionen, wie z.B. der Lider, ist das Verfahren nicht zu empfehlen. Die Wunde wird mit antibiotischer Salbe oder Vaseline-Gaze-Verband abgedeckt.

Komplikationen

Narben entstehen wenn zu viel abgeschliffen wird. Infektionen sind selten und werden durch Antibiotika und örtliche Maßnahmen behandelt. Pigmentstörungen sind möglich, bilden sich meist zurück.

8.3 Peelings

Schälkuren sind eine bewährte Behandlungsmethode in der Dermatologie. Je nach der beabsichtigten Tiefenwirkung wird das epidermale (oberflächliche) Peeling vom mitteltiefen Peeling und dem tiefen Peeling, welches auf die Erneuerung auch der tiefen Hautanteile abzielt, unterschieden.

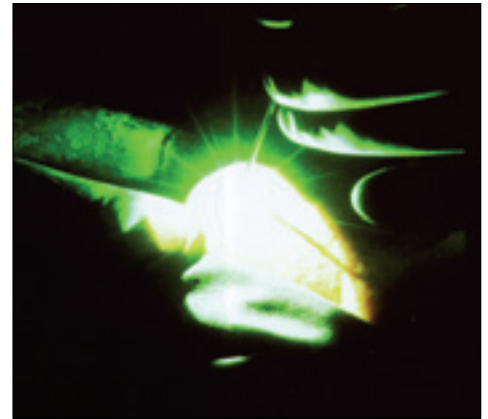
Prinzip

Es werden verschiedene Substanzen für das Peeling verwendet. Das medizinisch-chemische Peeling erfolgt z.B. mit Resorcin, Vitamin-A-Säure, Salicylsäure oder Trichloressigsäure.

Indikationen sind die Verbesserung des Hautbildes, z.B. durch Glättung von Falten und (Akne-)Narben, Pigmentstörungen u.ä.m.

Komplikationen

Peelings führen letztlich zur Schälung der Haut und entzündlicher Rötung, die individuell unterschiedlich lange anhält. Sonneneinstrahlung sollte über einige Monate gemieden werden. Narbenbildungen und Pigmentstörungen sind selten.

**Abb. 21**

Verödung und Bleichen von Blutschwämmchen im Gesicht mit dem Nd:YAG-Laser.

8.4 Laserbehandlungen

Laserarten unterscheiden sich in ihrer Wellenlänge, Absorptions-Verhalten, Eindringtiefe und Betriebsart. Damit erklären sich ihre unterschiedlichen Wirkungen bei chirurgischen Eingriffen.

Laser können schneiden und Gewebe abtragen (z.B. der CO₂-, Dioden-, Nd:YAG-Laser), verdampfen (vaporisieren) oder Haut oder Schleimhaut durchstrahlen, um z.B. Blutgefäße zu erreichen und zu veröden (koagulieren bzw. „optisches Umstechen“).

Die häufigsten Anwendungsgebiete sind das Glätten von kleinen Fältchen an den Augen (Krähenfüße) oder Lippen. Diese oberflächliche Abtragung der oberflächlichen Hautschicht bezeichnet man als skin resurfing.

Es können wulstige Narben, z.B. nach Akne geglättet werden, oder sichtbare oberflächliche Gefäße, sog. „Besenreiser“ oder Feuermale gebleicht, und Blutschwämmchen verödet werden.

Reaktionen, Komplikationen

Der Einsatz des Lasers erfordert viel Erfahrung und Fingerspitzengefühl, denn nicht ein Laser per se, sondern der Einsatz des best geeigneten Lasers mit der richtigen Betriebsart und Energiedosis an richtiger Stelle durch den erfahrenen Spezialisten sichert ein gutes Ergebnis ! Die Reaktionen der Haut oder Schleimhaut hängen z.B. von Energie und Flächengröße bei der Laseranwendung ab.

Es ist immer mit Hautrötungen zu rechnen, die bis zu einigen Monaten, je nach Tieferwirkung, anhalten können.

Es werden meist oberflächliche Wundflächen hinterlassen, die sich z.B. durch Herpesviren infizieren können. Die Behandlung erfolgt dann durch Medikamente (Virostatika, Antibiotika als Tabletten) und/oder lokal mit Salben. Pigmentstörungen können als Folge tiefer Abtragungen entstehen.

9.0 Botulinumtoxin

Mimische Stirn-, Nasenwurzel (Glabella) und Augenfalten stellen heute eine primäre ästhetische Indikation für den Einsatz von Botulinumtoxin dar. Neben der Analyse der Faltentiefe und des -verlaufs, sollte sich der Arzt über den Aktivitäts- und Mimiktyp, sowie die Muskelmasse in den einzelnen Regionen informieren.

Prinzip

Das Prinzip besteht in einer reversiblen Denervierung mit schlaffer Lähmung und Atonie einzelner mimischer Muskeln.

9.1 Zornesfalten

Dieser vertikale Faltentyp wird mit Zornigkeit, Ängstlichkeit oder einem „bösen Blick“ assoziiert. Eigentlich handelt es sich eher um eine „Konzentrationsfalte“, die durch Schutz des Auges durch die gespannte Braue, z.B. Tätigkeiten am Bildschirm, entsteht.

9.2 Stirnfalten (Sorgenfalten)

Stirnfalten sind Ausdruck der mimischen Aktivität allgemein, denn die Stirnmuskulatur ist an dem Ausdrücken von Verwunderung, Anteilnahme, Erstaunen und Freude beteiligt. Je älter ein Mensch, desto mehr Stirnfalten bilden sich heraus. Gerade im Bereich der Stirn sollte vorsichtig und eher fraktioniert und mit niedrigen Dosierungen vorgegangen werden, um Überkorrekturen und ein Absingen der Augenbraue zu vermeiden.

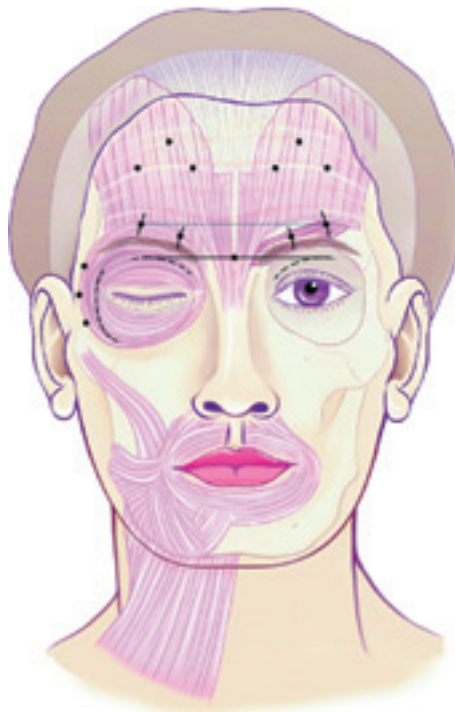

Abb. 23
Wichtigste Injektionspunkte für die Behandlung mit Botulinomtoxin.

9.3 Krähenfüße, Lachfältchen

Lachfältchen sind Ausdruck einer Elastose des Korioms, einer Hautschicht. Während Zornes- und Sorgenfalten negativ bewertet werden, tragen periorbitale Falten zu einer sympathischen Ausstrahlung bei.

Ziel der Behandlung ist keine Paralyse (Lähmung), sondern eine gezielte Schwächung der motorischen Aktivität des runden Orbitamuskels.

Gesichtsfalten




Abb. 22
Detail aus "Der Prophet Jesaja"; Michelangelo Buonarotti, (1475 - 1565); Rom, Vatikan, Sixtinische Kapelle.

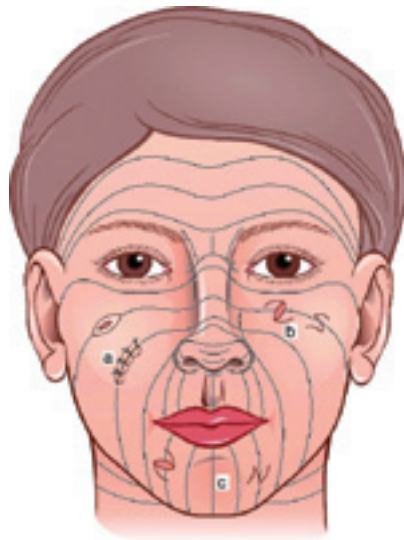

Abb. 24
Die Spannungslinien der Gesichtshaut und das Prinzip der Narbenkorrektur.

Komplikationen

Die Präparate Botox® und Dyport® sind in der Bundesrepublik Deutschland nur für einige medizinische Indikationen zugelassen. Über die erfolgreiche Faltenbehandlung bestehen zahlreiche Publikationen, jedoch gibt es weltweit noch keine Zulassung.

Gegenwärtig erfolgt der Einsatz von Botulinumtoxin A zur Behandlung von Gesichtsfalten aus ästhetischer Indikation sozusagen als Therapieversuch mit einem zugelassenen Medikament bei nicht zugelassener Indikation (Off-label-Use).

Überdosierungen führen zum Beispiel zum Absinken der Augenbrauen, hängendem Augenlid oder Doppelbildern.

10.0 Kosten ästhetischer Operationen

Erfolgt eine Operation ausschließlich aus ästhetischen Gründen, so muss sie vom Patienten bezahlt werden. Besteht eine medizinische Indikation, z.B. bei Narbenkorrekturen oder Lidplastiken mit Sehstörungen, wird die gesetzliche oder private Krankenkasse die Operation bezahlen. Es gibt auch Grenzgebiete zwischen medizinischer und ästhetischer Indikation. Ein Beispiel sind Nasenkor-

rekturen. Die Kosten für den ästhetischen Teil der Operation muss der Patient selbst tragen. Die operative Behandlung von medizinischen Problemen der Nase, z.B. Verbiegung der Nasenscheidewand, wiederkehrende Entzündungen der Nasennebenhöhlen u.ä. übernimmt die Krankenkasse. Dazu dienen detaillierte Behandlungsverträge und Honorarvereinbarungen.

10.1 Grundlagen der rekonstruktiven Gesichtschirurgie

Ausgangspunkt für die rekonstruktive Gesichtschirurgie sind Defekte verschiedener Gewebetypen (z.B. Haut, Knorpel, Knochen oder Muskeln) durch Verletzungen, Tumoren oder notwendige Operationen. Diese Defekte sind Wunden. Wunden können durch verschiedene Nahttechniken versorgt werden und primär heilen, oder schließen sich durch wildes Fleisch aus der Tiefe der Wunde und heilen sekundär. Jede Wunde heilt zu einer Narbe ab. Im Bereich des Gesichtes spielen Narben natürlich eine besondere Rolle, weil sie nicht zu verbergen sind.

Eine ideale Narbe ist ganz dünn, blass und überragt das Hautniveau nicht.

Das ist nur dann möglich, wenn die Narbe in bzw. parallel zu den Spannungslinien von Gesicht und Hals liegt. Narben, die sich der Zugwirkung dieser Hautkraftlinien widersetzen und unter Spannung geraten, werden hypertroph und sichtbar. Tiefe Wunden führen zu atrophischen Narben, mit Einsenkungen, z.B. Akne-Narben. Narbenkeloide sind geschwulstartige Wucherungen von Narbengewebe. Die Neigung hierzu bringt der Patient mit.

10.2 Narbenkorrekturen

Große und störende Narben werden operativ entfernt. Dazu werden sie entnommen und mit Hilfe von W-Plastiken für das Auge in kleine Teilstücke „aufgelöst“.

Durch sog. Z-Plastiken kann die Zugrichtung einer Narbe verändert und mehr in Richtung der Spannungslinien der Haut verlagert werden.

Flächige Narben können ausgeschnitten und der Defekt mit einem freien Vollhaut- oder Spalthaut-Transplantat von einer anderen Körperregion gedeckt werden. Neben der Operation können hyperplastische Narben mit verschiedenen Lasern, oder durch Peelings geglättet, bzw. atrophe Narben durch Eigenfettunter-spritzung angehoben werden.

10.3 Verschluss von Defekten

Zur Deckung von Defekten im Gesichtsbereich gibt es verschiedene Möglichkeiten.

Handelt es sich ausschließlich um Hautdefekte, so bieten einige Schnitt- und Hautlappen-Techniken die Möglichkeit Spannungen aufzulösen, Gewebeanteile zu verlängern und Hautanteile aus benachbarten oder auch fernerer Regionen zu mobilisieren und zum Verschluss eines Defekts zu verwenden.

Es wird besonders bei größeren und tieferen Defekten, die mehrere Gewebetypen umfassen, immer versucht den Lappen um eine Arterie herum zu bilden, die die Ernährung des Lappens gewährleistet. Ist das nicht möglich, so kann, z.B. von der Beugeseite des Unterarmes, ein Hautlappen mit den Gefäßanschlüssen entnommen werden und im Bereich eines größeren Defektes, z.B. im Rahmen der Rekonstruktion eines Tumordefektes, an ortständige Gefäße angeschlossen, d.h. „anastomosiert“ werden.

Das ist dann der sog. freie Gewebet-transfer mit mikrovaskulärer Anastomose.

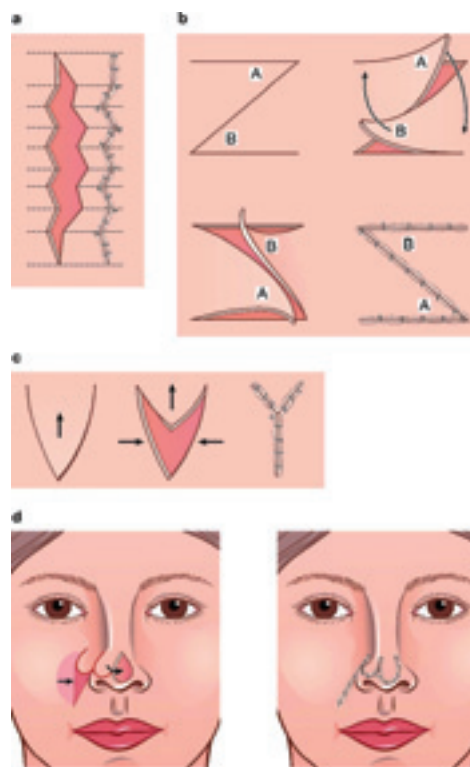


Abb. 25

Einige wichtige Prinzipien der rekonstruktiven Gesichtschirurgie:

- a fortlaufende Z-Plastik zur Korrektur einer Narbe
- b Gewebeverlagerung durch eine Z-Plastik
- c Verlängerung bzw. Entspannung von Gewebe durch ein VY-Plastik
- d Plastische Deckung eines Defektes der Nasenspitze mit einem sog. bi-lobed flap.

Für den Ersatz von Gewebsdefekten im Gesicht eignet sich immer körpereigenes Gewebe besonders. Defekte der Nase erfordern oft das Ersetzen von Knorpel, z. T. von Knochen und Haut. Hier bietet sich die Ohrmuschel als ideales Spenderorgan.

Durch einen kleinen Schnitt an der Rückseite der Ohrmuschel kann ohne sichtbare Formveränderung Knorpel entnommen werden. Außerdem bietet die Ohrmuschel die Möglichkeit sog. „Composite Grafts“, d.h. kombinierte Transplantate aus Haut und ein oder zwei Hautanteilen.

Raum für Notizen: